

二尖瓣膜夾合術於術前、術中、術後， 超音波的評估角色

陳玠宇醫師、秦志輝主任 / 國泰醫院心血管中心 一般心臟醫學科

二尖瓣膜夾合術 (MitraClip) 是近幾年來結構心臟病介入性手術重要的一個發展，主要應用於嚴重二尖瓣膜逆流 (mitral regurgitation, MR) 無法接受傳統手術的病患。二尖瓣膜夾合術起源於歐洲，Dr. Mehmet Oz 於 1999 年提出此構想，並幫助建立 Evalve 公司開始著手研發，之後此公司成為 Abbott 旗下的一個部門，於 2003 年執行第一例二尖瓣膜夾合術，於 2008 年得到歐洲 CE Mark 的認證，並開始進行一系列的臨床試驗，終於 2013 年獲得美國 FDA 的認可，開始推廣應用，目前的適應症可用於 primary MR 或 secondary MR，台灣則於 2016 年由台北榮總率先開始使用，至今已有近十家醫學中心可執行此介入性手術治療。

二尖瓣膜夾合術執行的成功與否關鍵在於術前及術中的超音波評估，以及手術執行者操作的經驗和夾合的位置有關，以下會以精要的方式說明。目前二尖瓣膜夾合術所使用的金屬夾有兩種，分別為 NTR (較短) 和 XTR (較長)，其結構示意圖及兩種金屬夾的應用如圖一及表一。

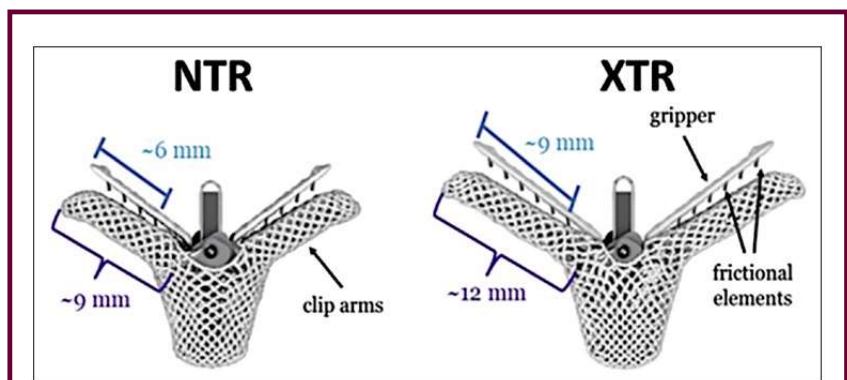
利用 gripper (atrium side) 及 clip arm (ventricle side) 將瓣膜牢牢夾住避免脫落。

術前評估

接著釐清二尖瓣逆流的病理原因也至關重要，因為這將決定病人能否進行夾合手術，以及決定夾合的位置，其所使用的二尖瓣膜逆流種類依據 Carpentier 的分類法，如圖二，而二尖瓣膜逆流的嚴重度

評估則如表二。

在瓣膜評估當中，超音波扮演相當重要的角色，包括胸前超音波 (TTE)、食道超音波 (TEE) 及 3D 超音波，術前評估篩選合適的病人是決定手術成功關鍵重要的一環，以下則為篩選適合的病人的條件，如表三。

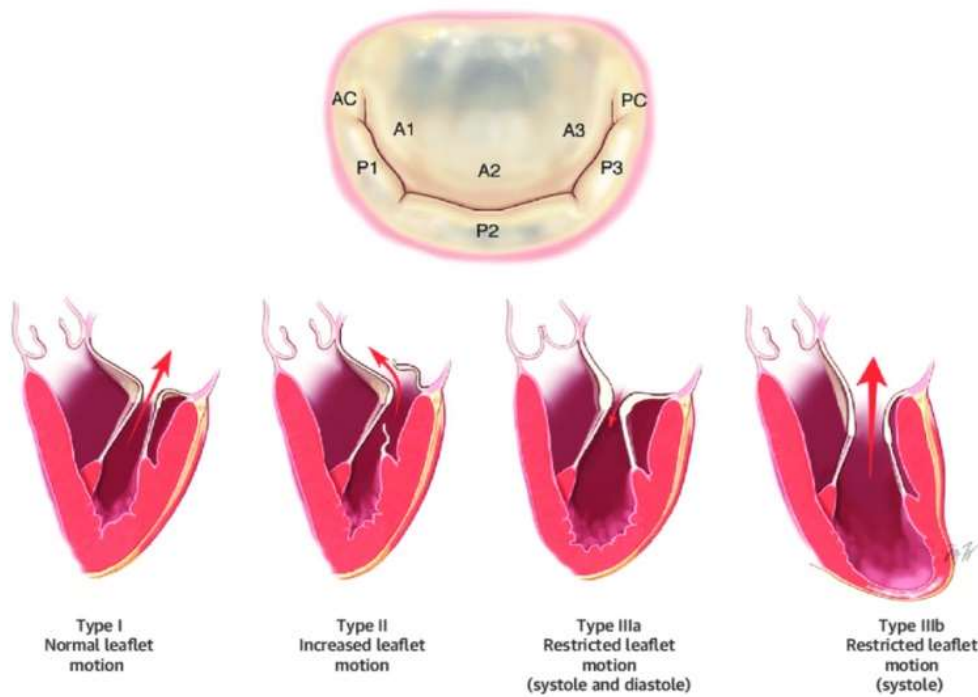


圖一、圖片擷取自 Heart Views. 2020 Jan-Mar; 21(1): 45 - 48

	MitraClip XTR preferred	MitraClip NTR preferred
Longer flail/prolapse	+	
Redundant tissue	+	
Central jet	+	
Large valve area	+	
Presence of calcifications/ chordae at grasping area		+
Short leaflet		+
Commissural jet		+
Small valve area		+

+ : Preferred device for specific anatomy

表一、表格擷取自 Heart Views. 2020 Jan-Mar; 21(1): 45 - 48



(Top) The middle scallop of the posterior leaflet is designated as P2 and the adjacent lateral and medial segments are P1 and P3. The opposing segments of the anterior leaflet are designated as A1, A2, and A3. AC and PC represent the anterolateral and posteromedial commissures. (Bottom) Leaflet dysfunction (Carpentier type I, type II, type III) is classified on the basis of motion of the free margin of the leaflet in relation to the annular plane.

圖二、圖片擷取自 Duke Clinical Research Institute

	Mild	Moderate	Severe
Qualitative			
MV morphology	Mildly abnormal leaflets (e.g., mild rheumatic thickening, limited prolapse)	Moderately abnormal leaflets (e.g., moderate thickening or prolapse)	Severe valve lesions (e.g., flail leaflet, ruptured papillary muscle, severe retraction, large perforation)
Color flow MR jet	Small LA penetration or not holosystolic	Moderate LA penetration or large penetration and late systolic	Deep LA penetration and holosystolic jet
Flow convergence zone†	Not visible, transient or small	Intermediate in size and duration	Large throughout systole
CW signal MR jet	Faint/partial/parabolic	Dense but partial or parabolic and light density	Holosystolic and dense or triangular
Semiquantitative			
Vena contracta width, mm	<3	Intermediate	≥7 (>8 for biplane)‡
Pulmonary vein flow	Systolic dominance	Systolic blunting§	May be normal with low LA pressure. Systolic flow reversal
Mitral inflow¶	A-wave dominant	Variable	E-wave dominant (>1.5 cm/s)
TVI mitral/TVI aortic ratio	<1.0	1.0-1.4	>1.4
Quantitative			
EROA, mm ²	<20	20-29; 30-39¶	≥40
Regurgitant volume, ml	<30	30-44; 45-59¶	≥60
LV and LA size	Usually normal	Usually normal or mild dilation	Usually dilated#
PA systolic pressure, mm Hg	Usually normal	Usually normal	May be normal; >50 at rest without other cause

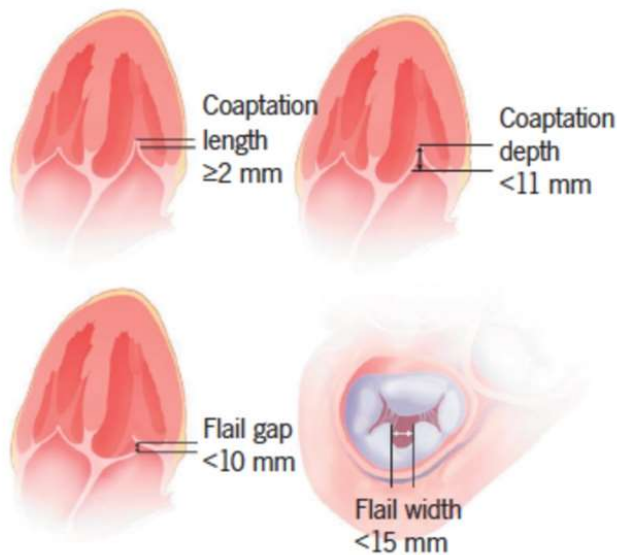
General considerations: All measurements have limitations, and an integrated approach must be used that weighs the strength of each echocardiographic measurement. All signs and measures should be interpreted in an individualized manner that accounts for body size, sex, and all other patient characteristics. Finally, there may be uncertainty in classifying mild versus moderate and moderate versus severe MR. Further differentiation may be obtained with additional testing (e.g., exercise echocardiography, cardiac magnetic resonance imaging, right and left heart catheterization) if clinically indicated or needed for clinical trial classification. **Bolded** qualitative and semi-quantitative signs are considered specific for their MR grade. *Mild MR = 1+; moderate MR = 2+; moderate-severe MR = 3+; and severe MR = 4+. †With Nyquist limit >50 to 60 cm/s. ‡For average between apical 2- and 4-chamber views. §Signs are nonspecific and are influenced by many other factors (LV diastolic function, atrial fibrillation, LA pressure). ¶Signs are nonspecific, are most valid in patients >50 years of age, and are influenced by other causes of elevated LA pressure. ††The 2 ranges indicate mild/moderate and moderate/severe MR respectively. EROA 30 to 39 mm² or RVol 45 to 59 ml may be consistent with severe MR in individuals of small body size, particularly women. †††LV and LA can be within the "normal" range for patients with acute severe MR or with chronic severe MR who have small body size, particularly women, or with small LV size preceding the occurrence of MR. Modified with permission from Lancellotti et al. (29) and Zoghbi et al. (39).

CW = continuous wave; EROA = effective regurgitant orifice area; LA = left atrium; LV = left ventricular; MR = mitral regurgitation; MV = mitral valve; PA = pulmonary artery; TVI = time velocity integral.

表二、表格擷取自 2017 American Society of Echocardiography

Optimal valve morphology	Conditionally suitable valve morphology	Unsuitable valve morphology
Central pathology in Segment 2	Pathology in Segment 1 oder 3	Perforated mitral valve leaflet or cleft
No leaflet calcification	Mild calcification outside of the grip-zone of the clip system; ring calcification, post annuloplasty	Severe calcification in the grip-zone
Mitral valve opening area $>4 \text{ cm}^2$	Mitral valve opening area $>3 \text{ cm}^2$ with good residual mobility	Haemodynamically significant mitral stenosis (valve opening area $<3 \text{ cm}^2$ MPG $\geq 5 \text{ mmHg}$)
Mobile length of the posterior leaflet $\geq 10 \text{ mm}$	Mobile length of the posterior leaflet 7– $<10 \text{ mm}$	Mobile length of the posterior leaflet $<7 \text{ mm}$
Coaption depth $<11 \text{ mm}$	Coaption depth $\geq 11 \text{ mm}$	
Normal leaflet strength and mobility	Leaflet restriction in systole (Carpentier IIIB)	Rheumatic leaflet thickening and restriction in systole and diastole(Carpentier IIIA)
Flail-width $<15 \text{ mm}$ Flail-Gap $<10 \text{ mm}$	Flail-width $>15 \text{ mm}$ only with a large ring width and the option for multiple clips	Barlow's syndrome with multisegment flail leaflets

表三、表格擷取自 2013 Clinical Research in Cardiology



圖三、圖片擷取自 Br J Cardiol 2016;23:21 – 6

最理想的執行對象為 A2/P2 瓣膜位、無瓣膜鈣化、二尖瓣膜開口大小大於 4 平方公分、瓣膜後葉浮動長度大於 10 毫米、瓣膜接合深度小於 11 毫米、以及瓣膜間浮動寬度(flail width)小於 15 毫米、瓣膜間浮動高度(flail gap)小於 10 毫米等。而瓣膜間浮動寬度及高度則是因應二尖瓣膜夾合術所使用的金屬夾訂出的篩

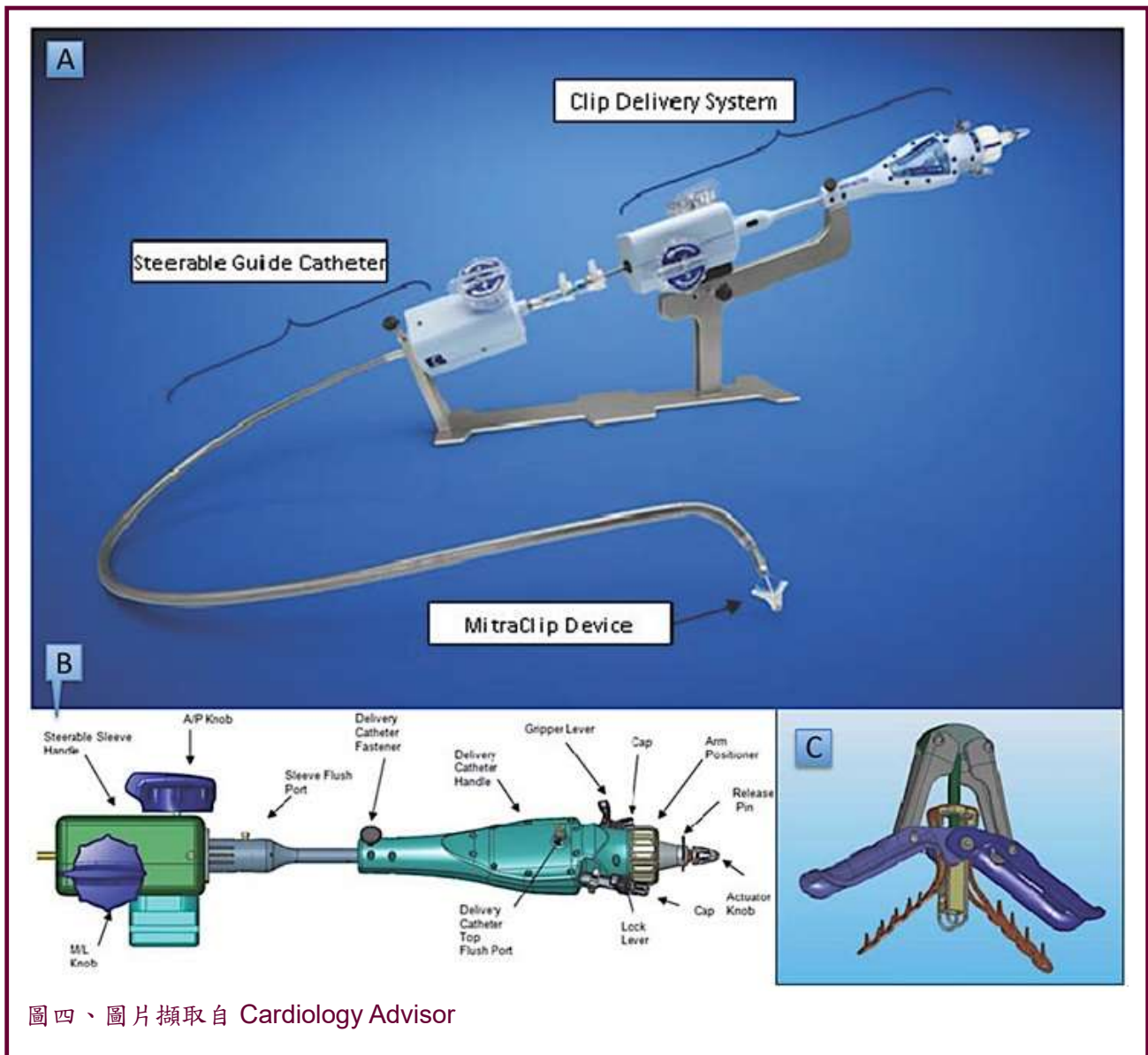
選條件，如下圖三所示。

術中評估

有了術前縝密的評估篩選後，接著就是進行二尖瓣膜夾合手術，手術從病人股靜脈 (femoral vein) 執行，接著會進入右心房操作心房中膈穿刺 (transseptal puncture)，而進入左心房後，則是準備要將金屬夾深入左心室進行二尖瓣膜病灶的夾合。

首先，先介紹整套 MitraClip 設備，分成三大部分：delivery system、steerable guide catheter、clip device，如下圖四。

當開始執行時，第一個重要的步驟則是經食道超音波評估心房中膈穿刺的位置，常用的切面有 short-axis view (決定穿刺前後位)、bi-caval view (決定穿刺上下位)、four-



圖四、圖片擷取自 Cardiology Advisor

chamber view (決定穿刺與二尖瓣環的高低關係)。如果是針對退化性二尖瓣膜病灶，如二尖瓣膜脫垂，一般穿刺位會希望盡量朝後上方穿刺，且穿刺的高度需比二尖瓣環高 4 至 5 公分以上，以利之後金屬夾的夾合有足夠的操作空間，然而，若是針對功能性閉鎖不全，因其夾合位置較低，因此穿刺位置也會較低，一般建議高於二尖瓣環 3.5 公分。(如圖五所示)

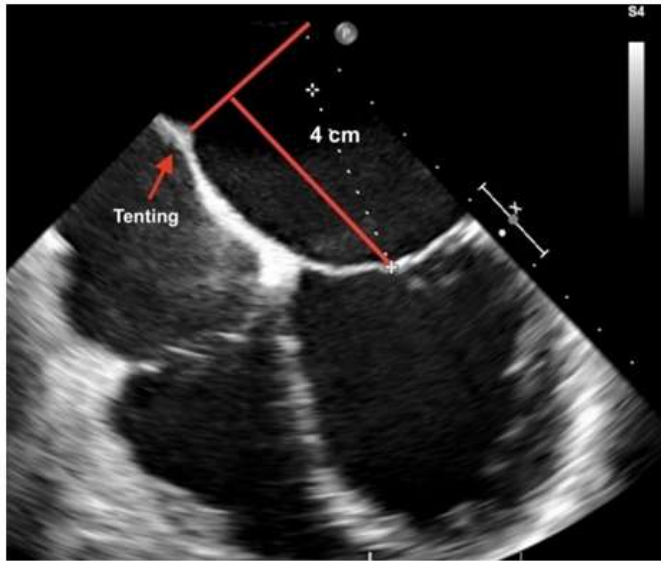
第二個重要的步驟則是決

定夾合的位置，以夾合 A2/P2 為例，如下圖六所示，進行夾合時，金屬夾先進入左心室，接著使瓣膜病灶座落於金屬夾的 clip arm，再進行 gripper 的夾合，夾合時同時進行逆流的評估，以期使夾合能夠做最有效的改善，並適時使用 biplane / x-plane 及 3D 影像進行瓣膜夾合評估，然而，若逆流範圍過大，一個金屬夾無法有效夾合時，則會使用兩個以上的金屬夾，但要仔細評估，切勿使得在夾合過後反而造成嚴重二尖瓣膜狹窄的問題，一

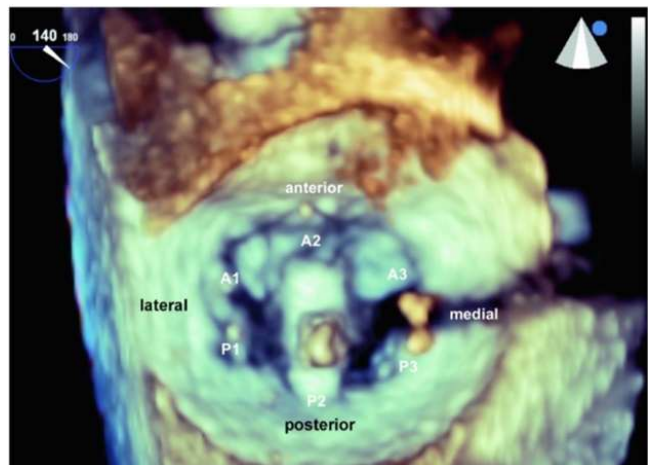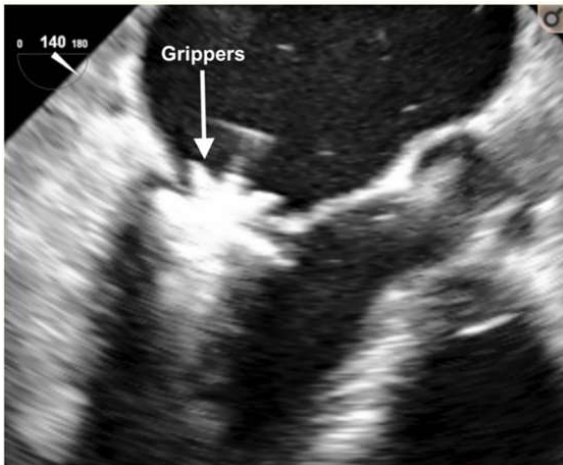
般建議夾合後的合理 mean transmitral pressure gradient 應小於 5 毫米汞柱，若夾合位置不適當，寧可鬆開金屬夾，重來一次，但過程當中要小心切勿勾到腱索，否則會造成更嚴重的瓣膜逆流。

術後評估

完成二尖瓣膜夾合後，首先需要評估有無手術併發症，包括心包膜積液填塞 (可能發生於心房中隔穿刺或金屬夾推進時)、血栓形成 (若未保持術中的 ACT 介於 250-300，造



圖五、圖片擷取自 Neth Heart J. 2017 Feb; 25(2): 125 – 130



圖六、圖片擷取自 Neth Heart J. 2017 Feb; 25(2): 125 – 130

成血栓生成)、氣體栓塞 (操作系統大管徑的血管鞘如不慎，可能會造成氣體進入，造成栓塞)、金屬夾脫落 (夾合不完全或不穩固，導致脫落)、二尖瓣膜腱索斷裂 (操作過程當中不慎勾到，導致拉扯斷裂)、心房中膈缺損 (若二尖瓣膜夾合後，超音波評估有較大的心房中膈缺損，且造成嚴重的由左至右的分流，可將其使用封堵器封堵)，或心律不整等。術後一般建議需使用至少一個

月的抗凝血劑，可使用新型口服抗凝血劑。

術後於住院期間及門診期間規律使用超音波進行追蹤，評估二尖瓣膜逆流的嚴重度是否有改善，及是否有二尖瓣膜狹窄的問題或瓣膜血栓形成的問題，評估左心房的大小及左心室大小及收縮功能是否有改善，以及右心壓力(TRPG, RVSP)是否有下降等心臟結構與功能的評估，另外，心房中

膈缺損若由輕度變重度，則必須考慮進行中膈封堵。

結論

二尖瓣膜夾合術 (MitraClip) 是近幾年介入性微創手術發展的突破，因為有別於傳統的開心手術，因此，超音波的評估在術前、術中及術後扮演極其重要的角色，尤其是心臟科醫師都必須對其有一定程度的認知。